



AMPUTACIÓN INFRACONDÍLEA

Carbonell-Tatay.A, Torró Calatayud.R

umivale

AMPUTACIÓN INFRACONDÍLEA

Carbonell-Tatay.A, Torro Caltayud.R

umivale

- ⌘ Varón de 75 años
- ⌘ Diabético insulino dependiente
- ⌘ Claudicación intermitente a los 40 mtrs
- ⌘ Oscilometría 0 en 1/3 inferior MII

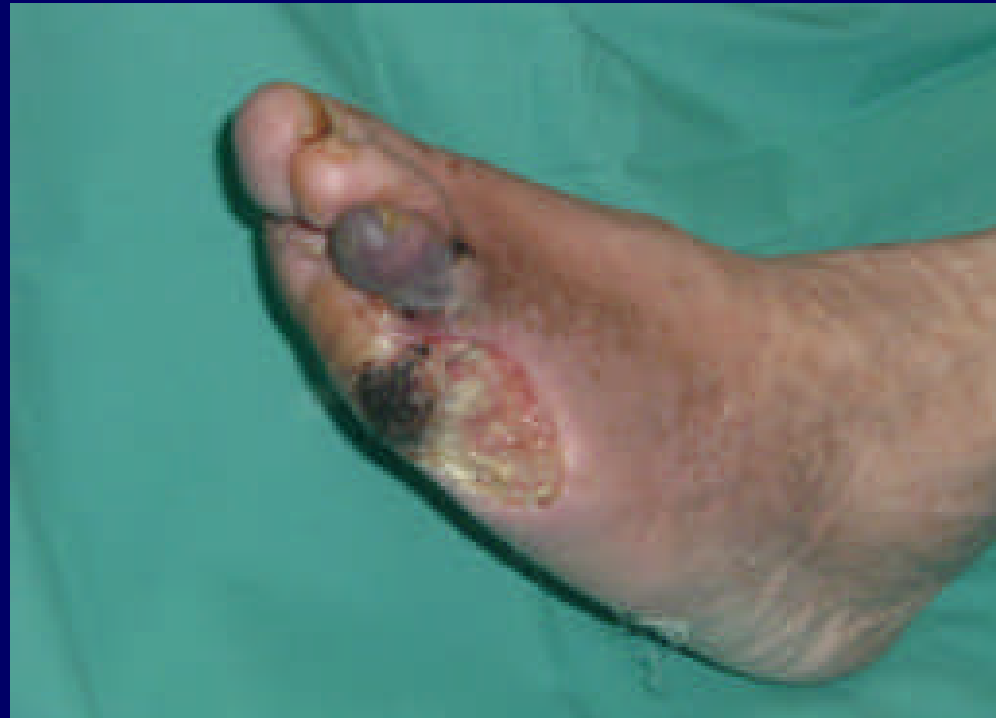- ⌘ Hace 1 mes amputación de 4º y 5º dedos del pie izquierdo
- ⌘ Mala evolución, necrosis del 3º dedo y frialdad extrema de 1/3 inferior de pierna izquierda

AMPUTACIÓN INFRACONDÍLEA

Carbonell-Tatay.A, Torro Caltayud.R

umivale

⌘ Imagen del pie con su úlcera sin cicatrizar y la cianosis del 3º dedo

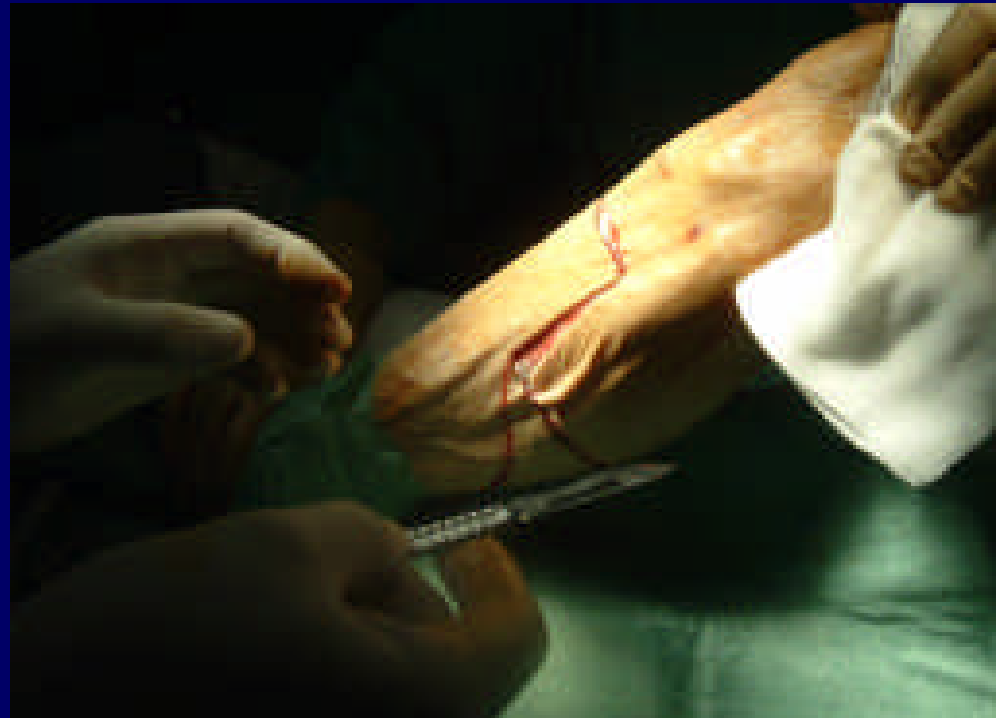

AMPUTACIÓN INFRACONDÍLEA

Carbonell-Tatay.A, Torro Caltayud.R

umivale

- ⌘ Se procede a practicar amputación infracondílea, comenzando con una incisión en escalera

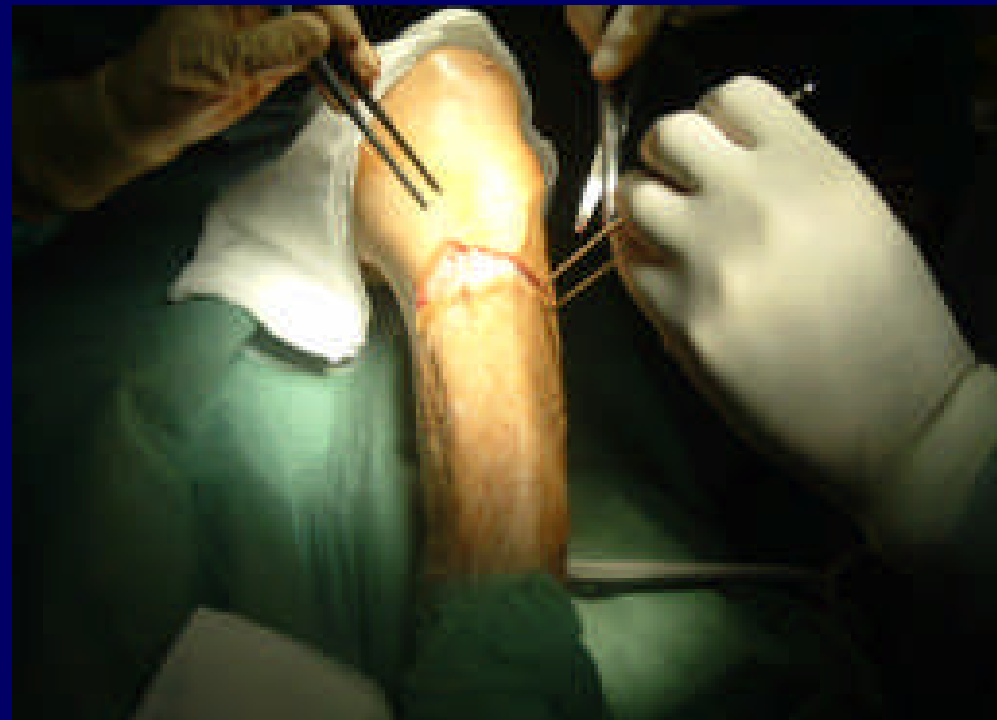

AMPUTACIÓN INFRACONDÍLEA

Carbonell-Tatay.A, Torro Caltayud.R

umivale

- ⌘ Disección de la aponeurosis pretibial, despegando la piel en lo posible

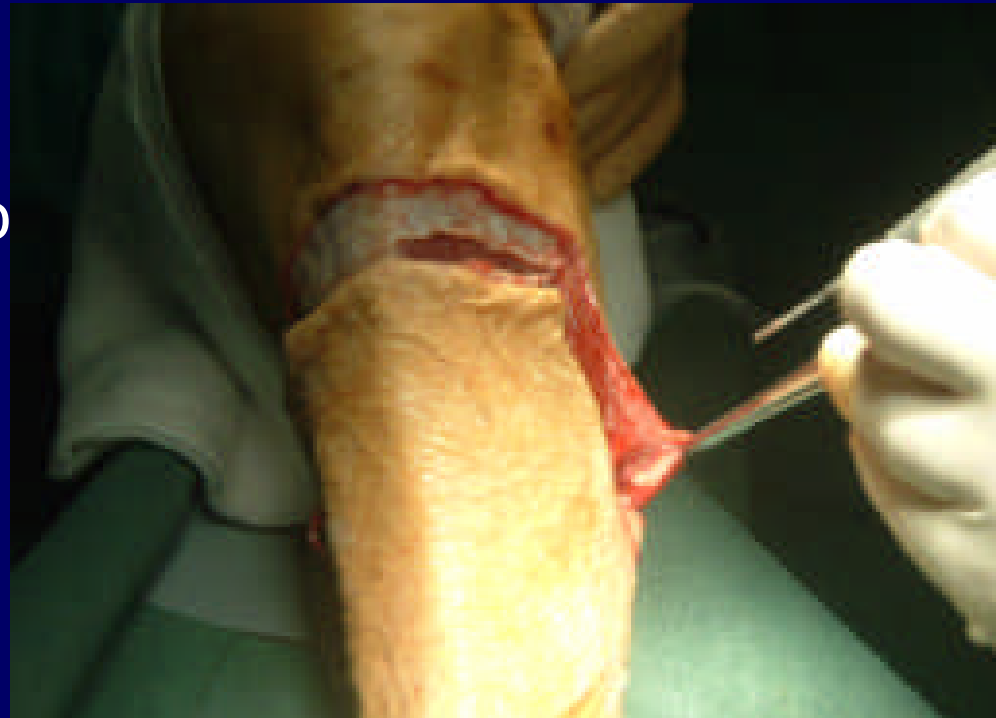

AMPUTACIÓN INFRACONDÍLEA

Carbonell-Tatay.A, Torro Caltayud.R

umivale

⌘ Se disecciona todo el trayecto de la incisión practicada

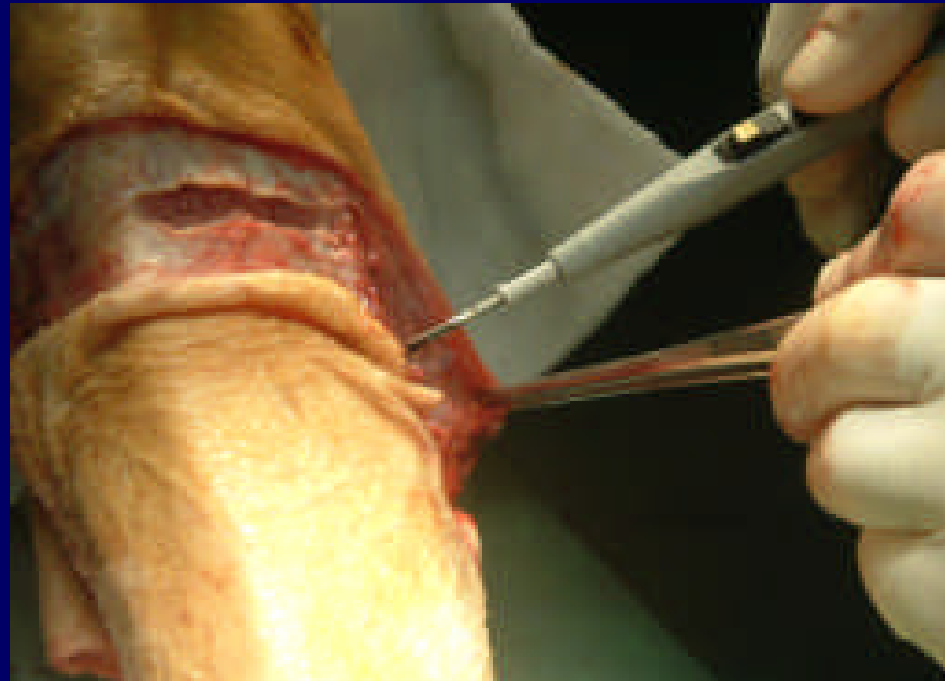

AMPUTACIÓN INFRACONDÍLEA

Carbonell-Tatay.A, Torro Caltayud.R

umivale

⌘ El plano muscular se corta mediante bisturí eléctrico

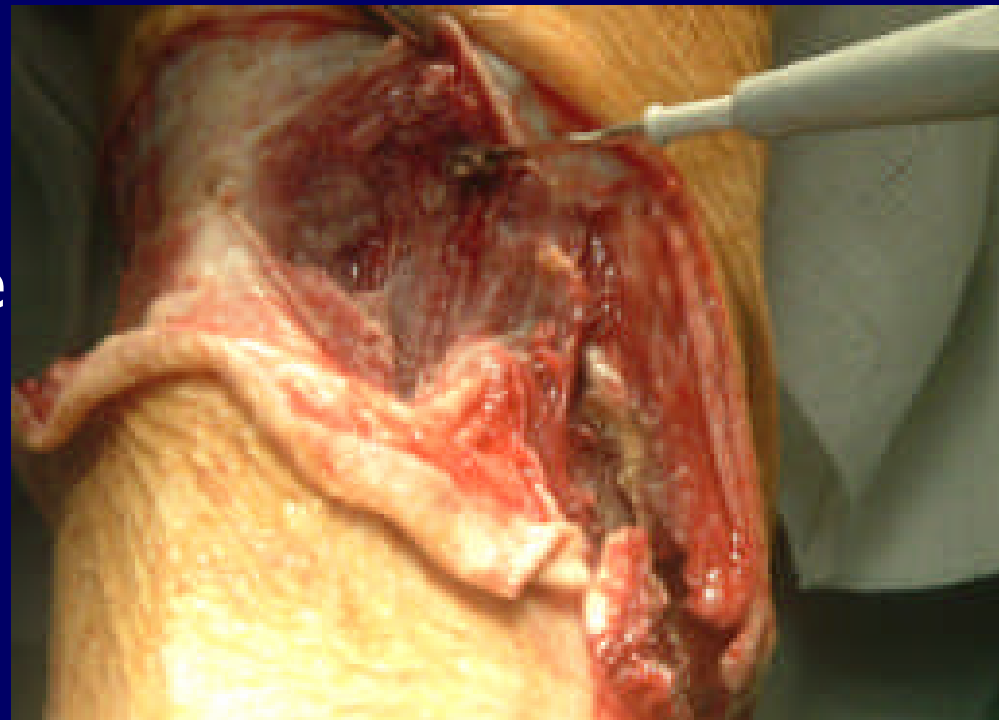


AMPUTACIÓN INFRACONDÍLEA

Carbonell-Tatay.A, Torro Caltayud.R

umivale

- ⌘ Dejamos bastante cantidad de musculatura para que quede suficiente almohadillado en el punto de apoyo del muñón

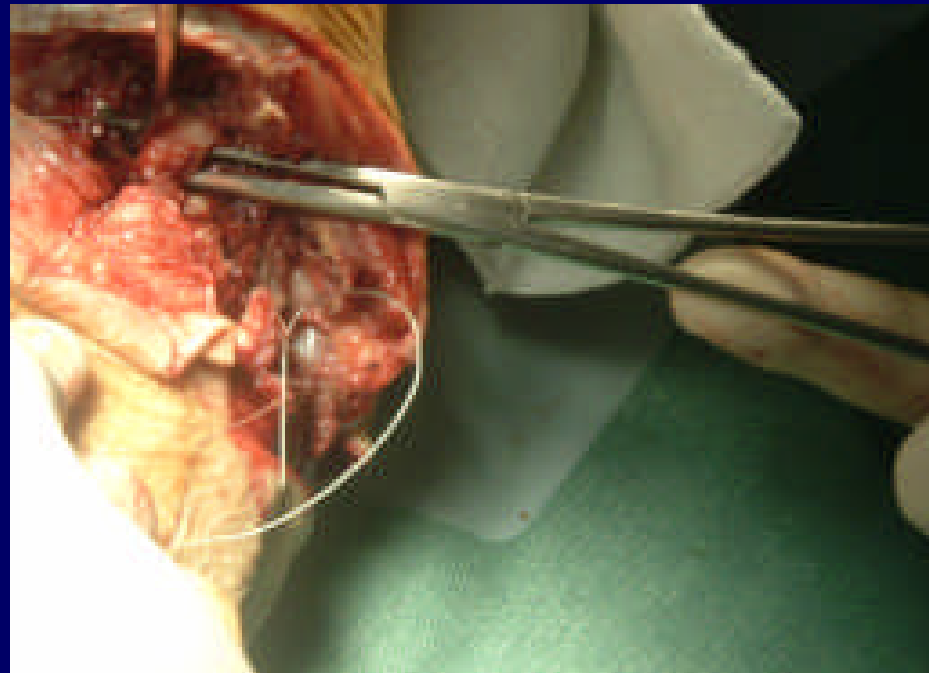


AMPUTACIÓN INFRACONDÍLEA

Carbonell-Tatay.A, Torro Caltayud.R

umivale

⌘ Disección y ligadura de los vasos poplíteos

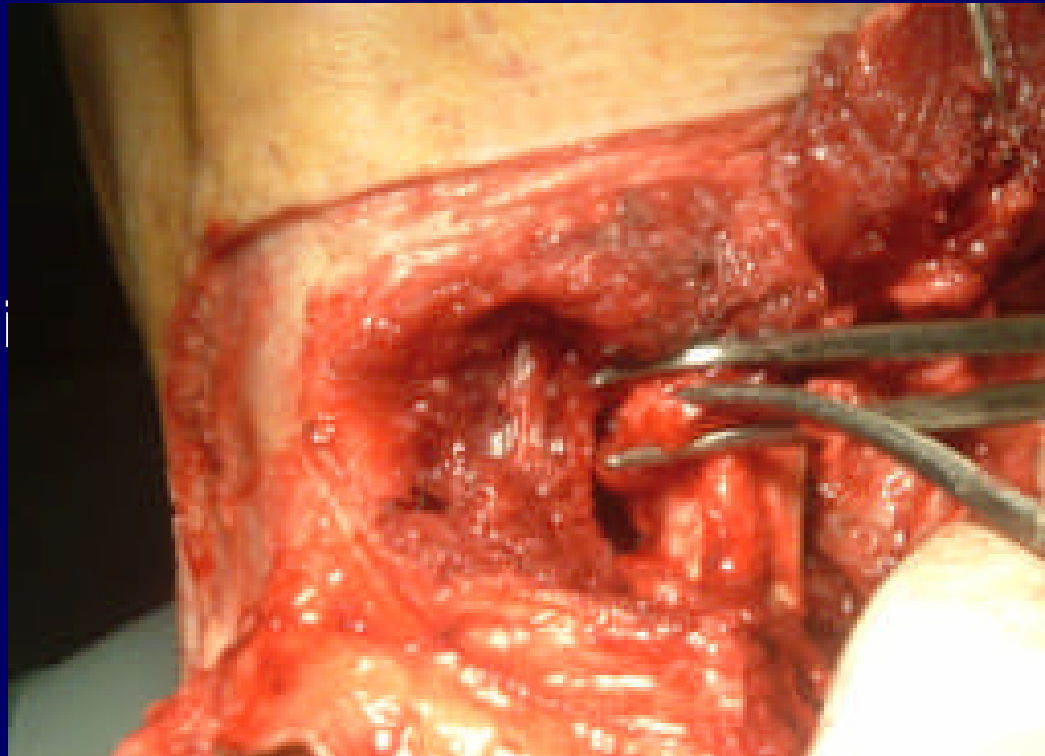


AMPUTACIÓN INFRACONDÍLEA

Carbonell-Tatay.A, Torro Caltayud.R

umivale

⌘ Disección del espacio entre tibia y peroné

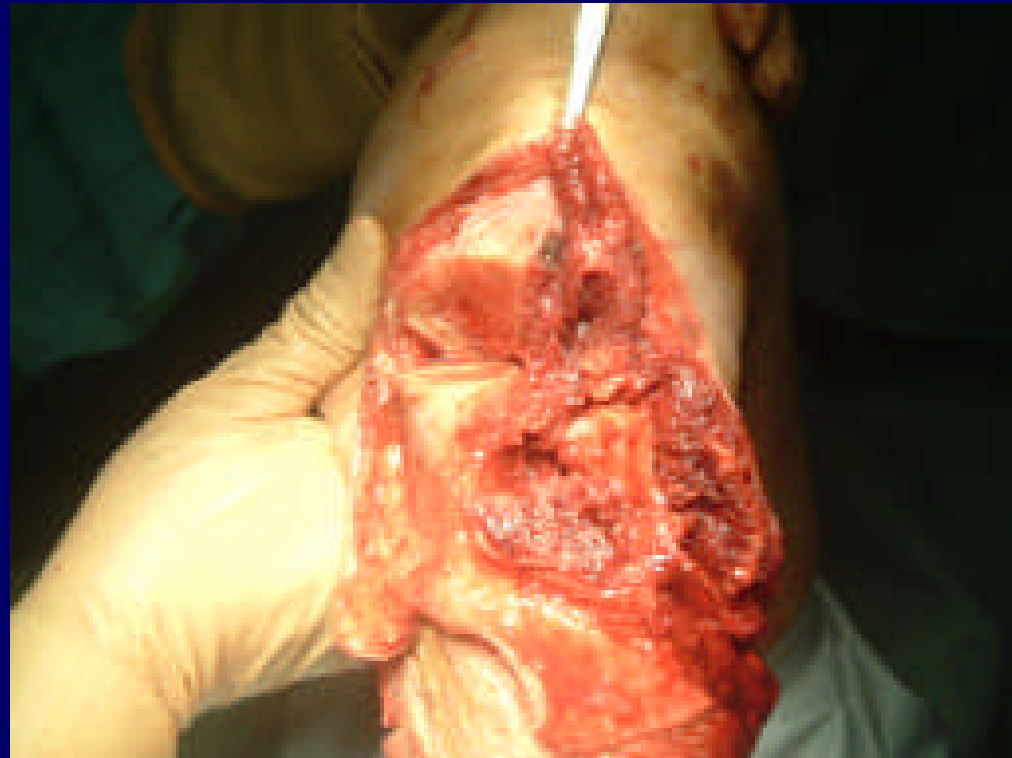

AMPUTACIÓN INFRACONDÍLEA

Carbonell-Tatay.A, Torro Caltayud.R

umivale

⌘ Tibia y peroné
seccionados

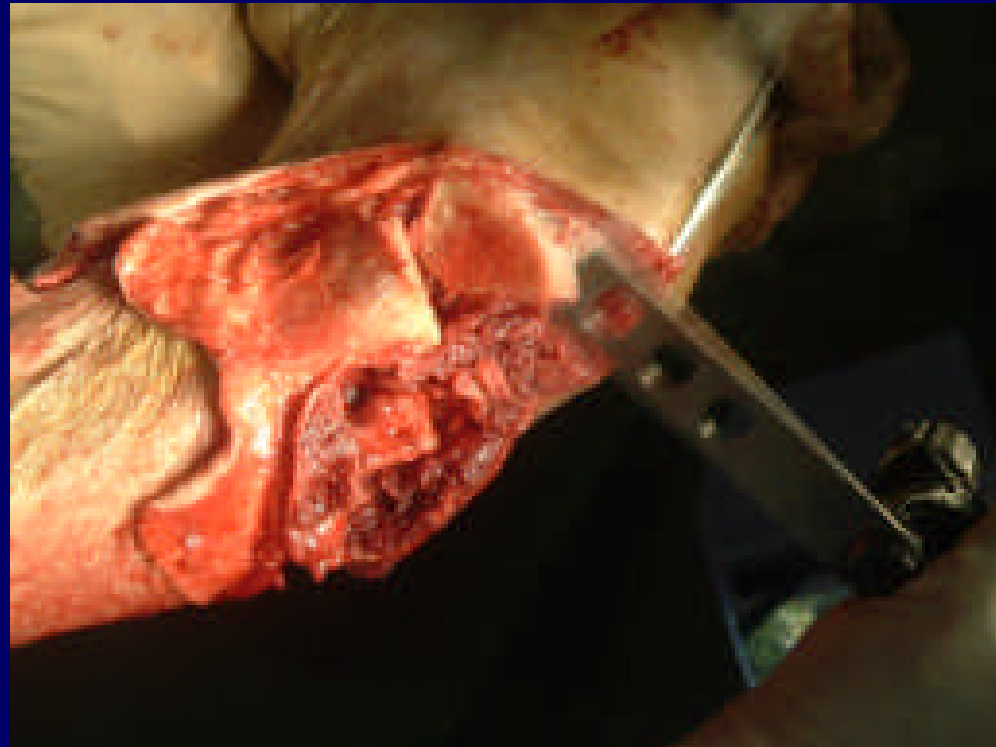


AMPUTACIÓN INFRACONDÍLEA

Carbonell-Tatay.A, Torro Caltayud.R

umivale

- ⌘ Se practica un corte en “pico de flauta” a nivel de cara anterior de tibia para prevenir posibles escaras y decúbitos

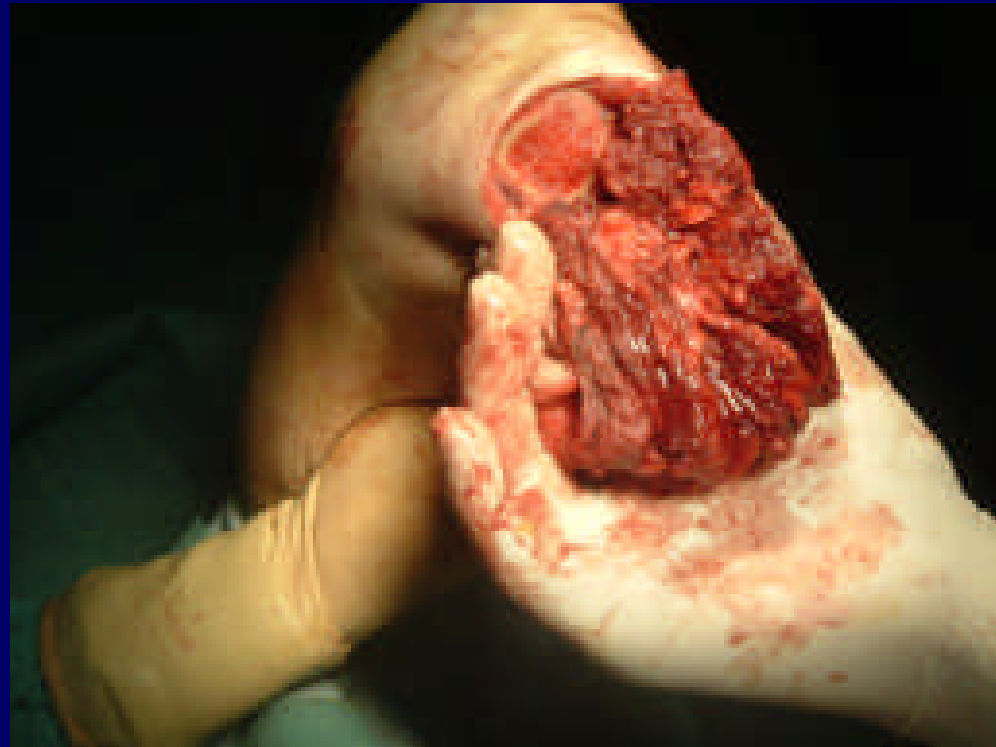

AMPUTACIÓN INFRACONDÍLEA

Carbonell-Tatay.A, Torro Caltayud.R

umivale

⌘ Se comprueba la hemostasia cuidadosamente

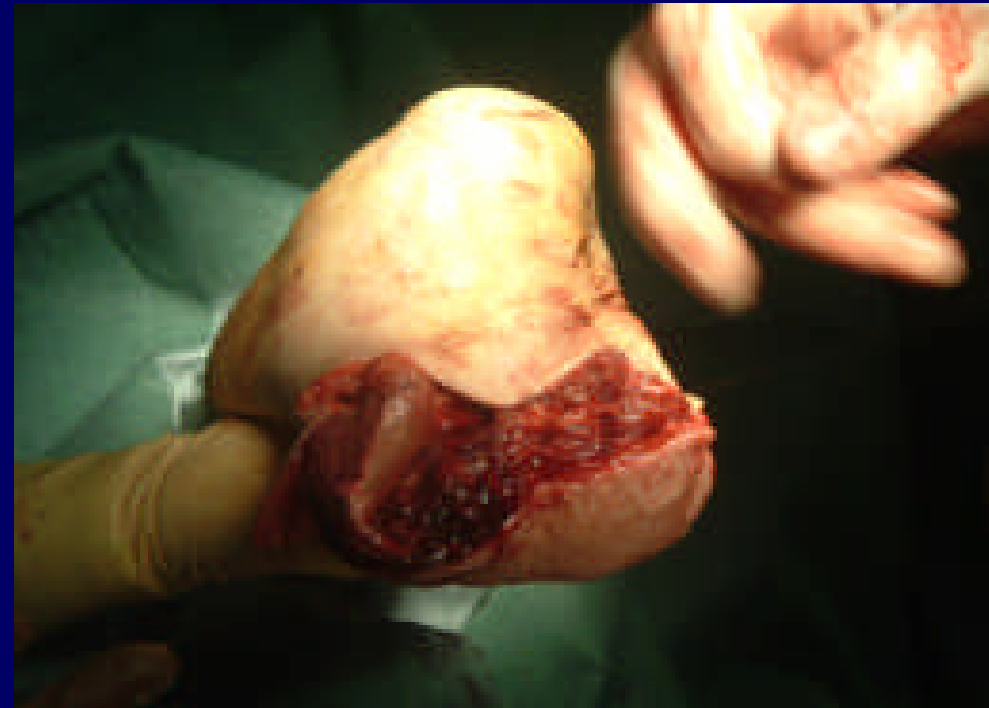

AMPUTACIÓN INFRACONDÍLEA

Carbonell-Tatay.A, Torro Caltayud.R

umivale

⌘ Se comienza el cierre cuidando el almohadillado con la musculatura, atendiendo que esté lo suficientemente irrigada.

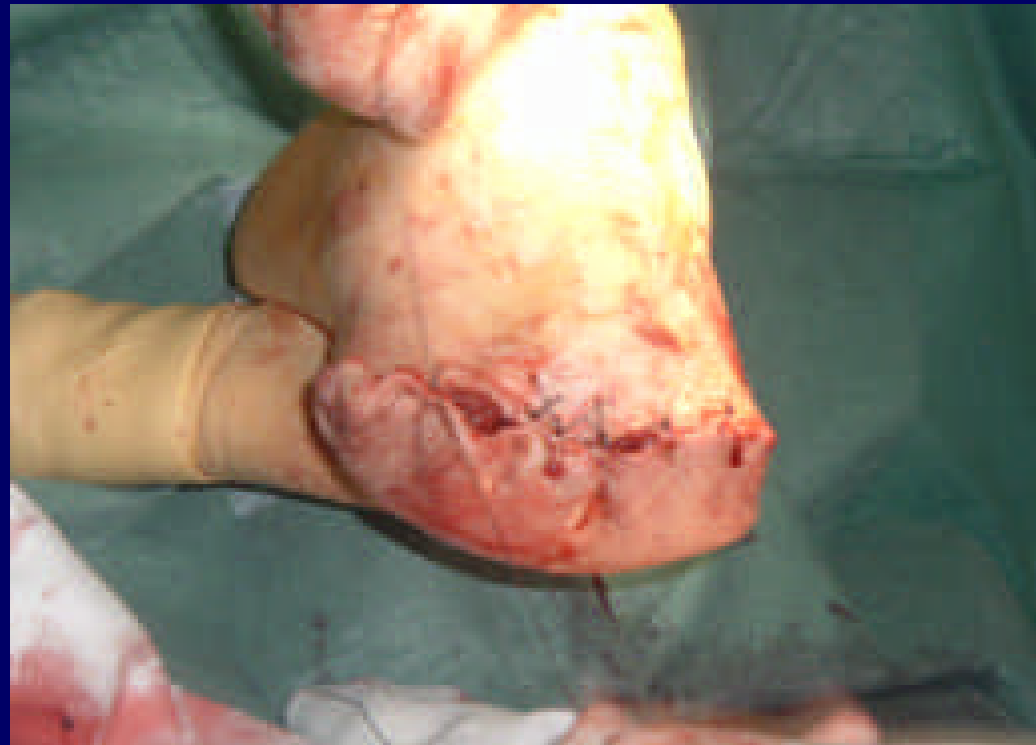

AMPUTACIÓN INFRACONDÍLEA

Carbonell-Tatay.A, Torro Caltayud.R

umivale

⌘ Cerramos piel con puntos sueltos y agrafes intercalados

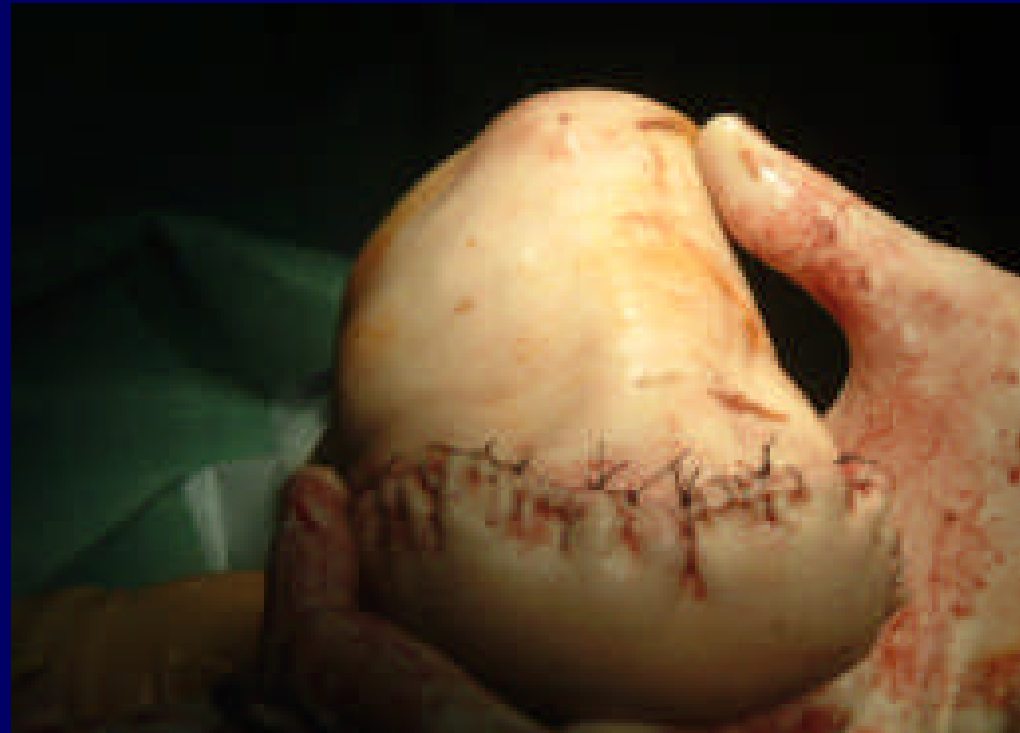

AMPUTACIÓN INFRACONDÍLEA

Carbonell-Tatay.A, Torro Caltayud.R

umivale

⌘ Cierre del muñón
finalizado



AMPUTACIÓN INFRACONDÍLEA

Carbonell-Tatay.A, Torro Caltayud.R

umivale

- ⌘ Colocamos yeso completo para disminuir el edema.
- ⌘ La primera cura se realiza a los tres días s/c.

